

## Les cancers primitifs multiples : A propos d'un cas d'association synchrone d'un cancer du sein et d'un cancer pulmonaire

D. KASMI<sup>1</sup>, A. AHALLAT<sup>2</sup>, A. ABIDA<sup>1</sup>, M.A. BENYAHIA<sup>1</sup>, and S. BARGACH<sup>1</sup>

<sup>1</sup>Service de gynécologie obstétrique cancérologie et grossesse à haut risque, Maternité Souissi Rabat, Morocco

<sup>2</sup>Résident en chirurgie viscérale, CHU Rabat, Morocco

Copyright © 2018 ISSR Journals. This is an open access article distributed under the *Creative Commons Attribution License*, which permits unrestricted use, distribution, and reproduction in any medium, provided the original work is properly cited.

**ABSTRACT:** We illustrate a rare association of a primitive cancer of the breast and the lung primitive cancer by the case of a 67-year-old woman, a fortuitous discovery during a balance sheet operating meadow in particular of extension of a nodule of the left breast classified radiologically BIRADS 4.

This exceptional known association imposes a search for the genetic factors, and the factors which favor the arisen of the cancer. But especially, she requires a multidisciplinary coverage seen the difficulty of the therapeutic decision.

**MOTS-CLEFS:** cancer primitif, cancer du sein, cancer pulmonaire.

**RÉSUMÉ:** Nous illustrons une association rare d'un cancer primitif du sein et d'un cancer primitif pulmonaire par le cas d'une femme de 67 ans, de découverte fortuite lors d'un bilan pré opératoire et notamment d'extension d'un nodule du sein gauche classé radiologiquement BIRADS 4.

Cette association connue exceptionnelle impose une recherche des facteurs génétiques, et les facteurs qui favorisent la survenue du cancer. Mais surtout, elle nécessite une prise en charge multidisciplinaire vue la difficulté de la décision thérapeutique.

**KEYWORDS:** primary cancer, breast cancer, lung cancer.

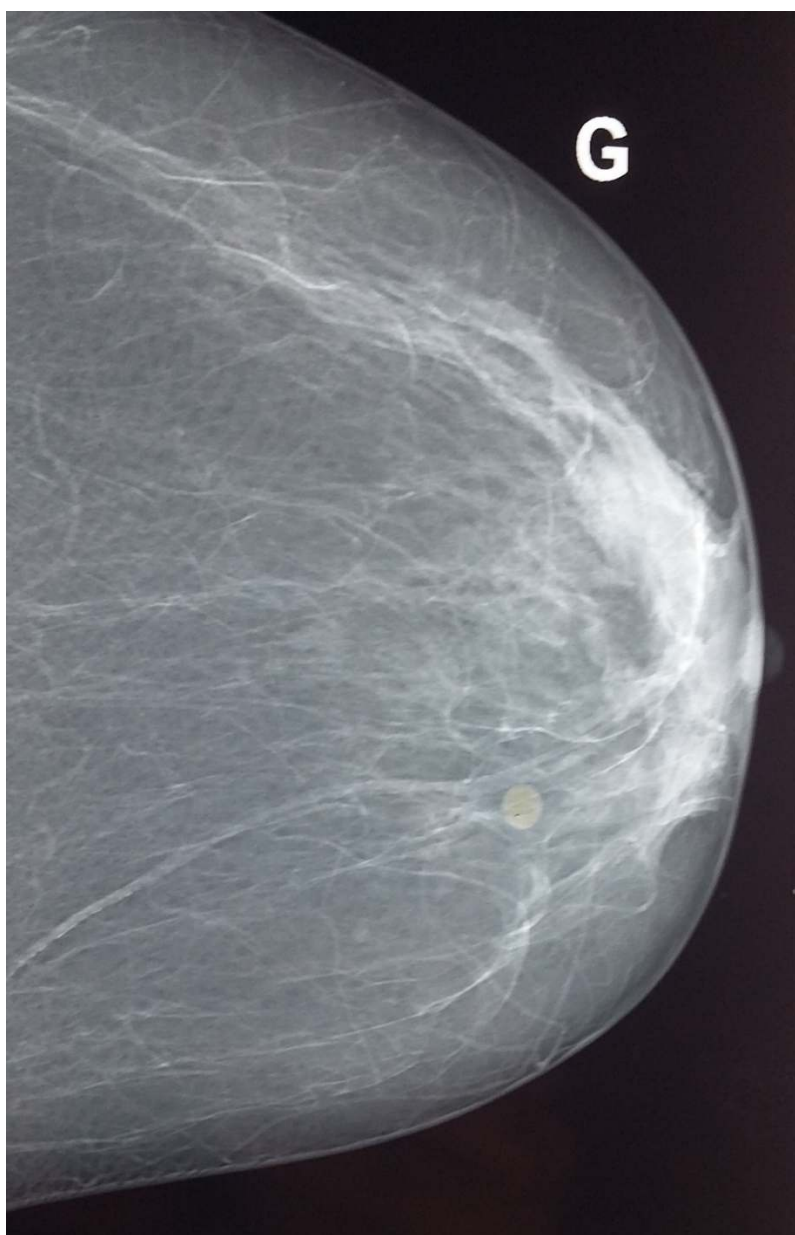
### 1 INTRODUCTION

La description d'un cancer synchrone à d'autres cancers primitifs a été décrit dans la littérature avec une fréquence variant de 5.5 à 8.5% tous cancers confondus [1]. L'association de trois cancers primitifs représente une entité très rare[1]. Le cancer du sein est le cancer le plus fréquemment diagnostiqué chez la femme [2], et Le cancer bronchopulmonaire constitue aussi un problème de santé publique à cause de sa prévalence augmentée, et son pronostic sombre. Les améliorations de la première détection et le traitement ont abouti à l'augmentation de la survie à long terme de cancer du sein, ce qui a augmenté la probabilité de la survenue de deuxième cancer primitif [2]. Mais l'apparition synchrone de deux cancers primitifs reste exceptionnelle [3].

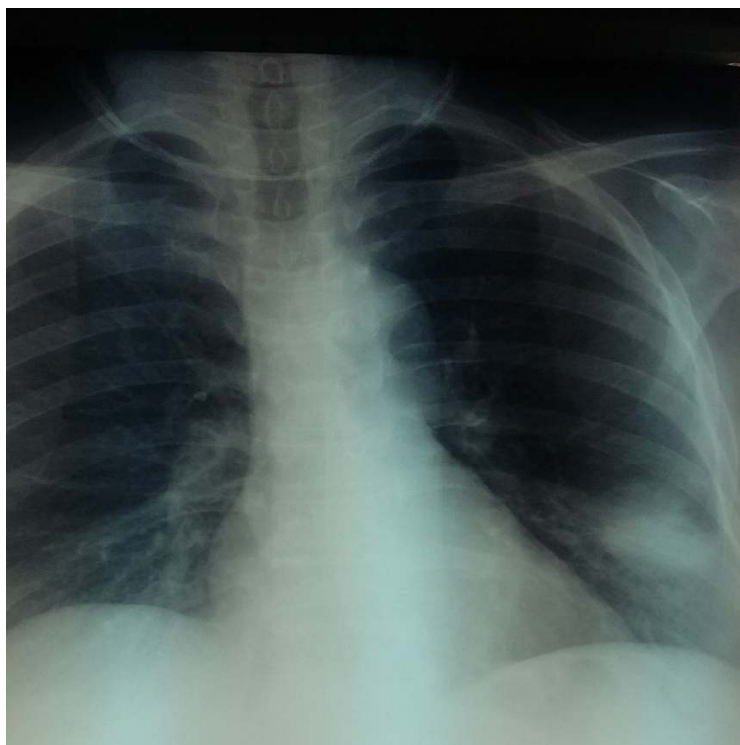
### 2 OBSERVATION

Nous rapportons le cas d'une patiente âgée de 67 ans, sans antécédents pathologique notable, G10 P10 EV 10, ménopausée depuis 8ans, non tabagique, consultant pour un nodule du sein gauche qui a apparue il y a 4 ans, associé à des mastodynies sans écoulement mamelonnaire ni signes inflammatoires en regard. A l'examen on notait la présence d'un nodule du quadrant supéro- externe péri mamelonnaire du sein gauche faisant environ 2cm /2cm ferme et douloureux à la palpation. Une mammographie fut demandée a objectivé une opacité ovale de contours microlobulés du QSE noyé dans le résidu

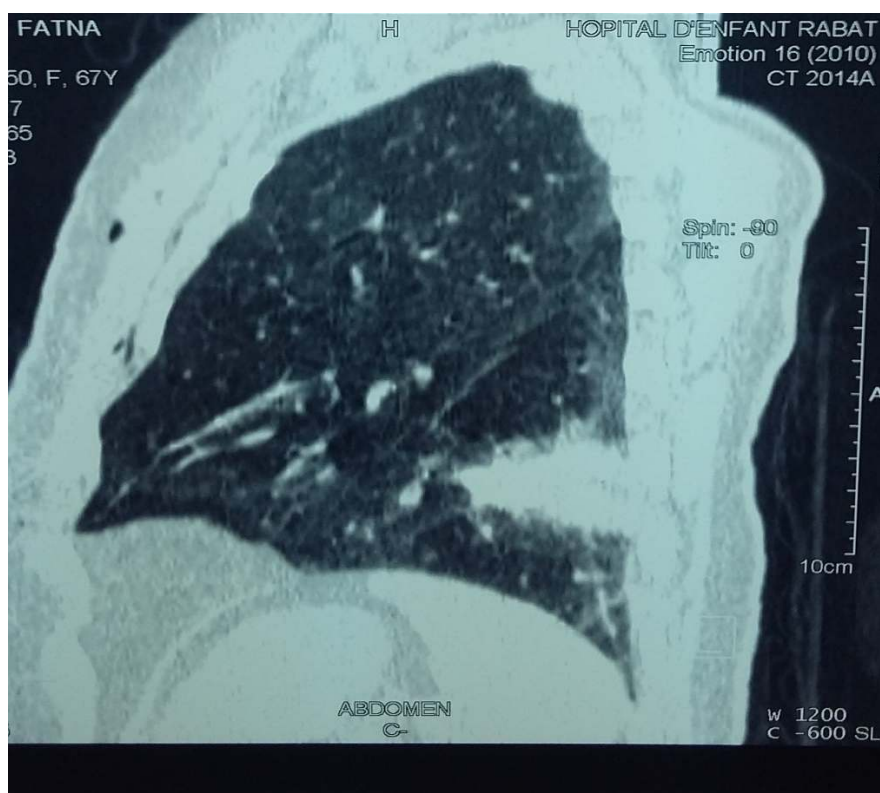glandulaire. Le complément échographique a montré une masse ovale d'axe parallèle à la peau du sein gauche avec des contours microlobulés et une échostructure hypoéchogène finement hétérogène par atténuation avec dilatation galactophorique bilatérale. La lésion était classée radiologiquement BIRADS 4. Nous effectués une biopsie qui est revenue en faveur d'un carcinome adénoïde kystique du sein gauche SBR 1. La patiente fut hospitalisée pour éventuelle programmation chirurgicale, et un bilan préopératoire et d'extension a été demandé. Le bilan biologique était tout à fait normal. L'échographie hépatique sans anomalie et la scintigraphie osseuse n'a pas montré de foyers osseux typiques de localisation secondaire. La radio pulmonaire a mis en évidence un foyer parabastral du poumon gauche. On avait complété par un TDM thoraco-abdomino-pelvienne qui conclut à une masse spiculée sous pleurale postéro basale gauche en faveur d'une localisation secondaire vu le contexte. Le reste était normal. Une biopsie pulmonaire était en faveur d'un adénocarcinome moyennement différencié dont la morphologie est différente de la tumeur mammaire initiale, l'étude immunohistochimique était en faveur d'un carcinome primitif pulmonaire avec anticorps anti CK7 et anti TTF1 positif, anticorps anti CK20 et récepteurs aux œstrogènes négatifs. La patiente a donc bénéficié d'un paly, et le résultat anatomopathologique était plus en faveur d'un carcinome infiltrant cribiforme que d'un carcinome adénoïde kystique SBR 1 sans embolie vasculaire ni atteinte ganglionnaire. La patiente fut adressée à l'INO pour complément thérapeutique. Un protocole qui incluait des molécules visant les 2 cancers a été proposé, à base de carboplatine et Docétaxel, dont la patiente a reçu 3 séances et puis elle était perdue de vue.



*Fig. 1. Image mammographique du cancer du sein gauche*



**Fig. 2.** Radio pulmonaire de face avec image parabasale gauche



**Fig. 3.** TDM thoracique montrant une masse spiculée sous pleurale postéro basale gauche

### 3 DISCUSSION

Les cancers primitifs multiples sont définis selon l'International Agency for Research on Cancer (IARC) comme étant l'association de deux ou plusieurs cancers primitifs se manifestant chez le même individu. Ils peuvent se produire dans le même tissu ou organe comme ils peuvent affecter des tissus ou des organes différents. Ils ne peuvent correspondre ni à une extension, ni à une récurrence et ni à une métastase d'un même cancer primitif [1].

D'après le programme Surveillance, Epidemiology, and End Results (SEER), les cancers primitifs multiples se répartissent généralement en deux catégories : une synchrone dans laquelle les cancers se produisent presque en même temps (un délai de deux mois) et une catégorie métachrone dans laquelle les cancers se succèdent dans le temps avec plus de deux mois d'intervalle [15].

Les cancers primitifs multiples de survenue synchrone sont relativement rares [3] mais leur incidence est en augmentation. Ils représentent 5.5 à 8.5 de tous les cas décrits dans la littérature [12]. Leur incidence varie, selon les auteurs, de 0,2 à 13,1 % (toutes formes et tous sièges confondus) [13], alors qu'elle représente environ 7,5 % des cancers de la tête et du cou [14]. Plusieurs auteurs ont rapporté une fréquence relativement élevée de second cancer primitif après cancer du sein allant de 3 à 27 % [4]. La plupart des auteurs rapportent une augmentation de cette fréquence dans le cancer du sein chez la femme [5]. Les cancers les plus rencontrés étaient au niveau du sein controlatéral, du grêle, du côlon-rectum, de la peau, du pancréas, de l'estomac, du système lymphoprolifératif, de l'ovaire, de l'utérus, de la thyroïde du poumon et des tissus mous [5].

Plusieurs publications proposent que les hormones féminines aient un rôle dans le risque de survenue du cancer du poumon [10]. Les femmes atteintes d'un cancer du sein présentent un risque significativement accru de développer un cancer du poumon ultérieur.

Mais peu d'études randomisées ont été publiées pour les cancers synchrones.

Pour une survenue ultérieure d'un autre cancer primitif, des explications potentielles existent pour un risque accru de ces cancers chez les survivants de cancer du sein, y compris les effets de radiothérapie et de thérapie hormonale, des facteurs environnementaux, l'hygiène de vie, et les facteurs génétiques [6]. L'hormonothérapie et la radiothérapie portent un risque accru pour le développement du cancer. Notamment La durée d'utilisation du tamoxifène (mais pas la dose quotidienne) a été associée à un risque accru du cancer utérin [6]. Les cancers très probablement liés à la radiothérapie pour le cancer du sein sont la leucémie et les cancers d'organes près de la poitrine, comme l'œsophage, le poumon la plèvre, la thyroïde, l'estomac et les sarcomes de tissu mou de thorax et le membre supérieur. L'étude de Prochazka et al., rapporte 613 cas de cancer du poumon ultérieur qui ont été découverts parmi 141 000 femmes suivies pour cancer du sein [11]. Certaines formes de cancers primitifs multiples ont été attribuées, par quelques auteurs, au simple hasard [16]

La carcinogenèse dans différents organes soumis aux mêmes types de cancérigènes et de facteurs favorisants conduit à la notion d'un processus pathogène multicentrique appelé « champ de cancérisation » défini comme étant une zone péritumorale comportant des anomalies infracliniques, multifocales, pouvant être le lit de nouvelles lésions néoplasiques [16].

La difficulté en ce qui concerne l'association synchrone de deux cancers primitifs est non seulement diagnostique, mais aussi thérapeutique, le traitement devrait viser les deux cancers primitifs et dépend de la stadification de chaque cancer [11].

Quand un cancer pulmonaire survient de façon synchrone à un cancer du sein, on pense initialement à une localisation secondaire, L'immunohistochimie (IHC) qui est devenue une technique indispensable en anatomie pathologique, permet de distinguer l'origine pulmonaire primitive ou secondaire de l'adénocarcinome avec une bonne sécurité elle apporte en plus, des éléments pronostiques (marqueurs de prolifération, marqueurs de différenciation) ou prédictifs de la réponse au traitement (chimiothérapie ou thérapeutiques ciblées) [7]. Les marqueurs utilisés sont la CK-7 et le TTF-1 pour les adénocarcinomes pulmonaires [8]. Le facteur de transcription thyroïdien ou TTF-1 (thyroid transcription factor-1) est normalement exprimé par les cellules du diencephale, les cellules vésiculaires thyroïdiennes, les pneumocytes de type II et les cellules bronchiolaires. La positivité du TTF1 dans le cancer du sein a été démontrée dans certaines études mais sa fréquence reste inconnue et exceptionnelle [9].

### 4 CONCLUSION

L'association d'un cancer primitif de sein et primitif du poumon est une situation exceptionnelle, mais devenue désormais de fréquence croissante surtout dans les situations métachrones. Le rôle des facteurs génétiques hormonaux et environnementaux sont toujours l'objet de plusieurs études afin de les déterminer.

## RÉFÉRENCES

- [1] El Mesbahi I, Ghfir I, Ben Rais N. Carcinome papillaire de la thyroïde associé à deux autres carcinomes primitifs cutanés : à propos d'un cas. *Med Nucl* 2012;36:627—32.
- [2] Barbara G. Silverman, Irena Lipshitz, Lital Keinan-Boker. Primary Cancers After Primary Breast Cancer diagnosis in Israeli women, 1992 to 2006 *J Glob Oncol*. 2016 Jun 29;3(2):135-142. doi: 10.1200/JGO.2016.003699. eCollection 2017 Apr.
- [3] W. El Khattabi , N. Lakhdar , H. Jabri , H. Afif association d'un carcinome pulmonaire et d'un cancer du sein *Revue de Pneumologie clinique* (2016) 72, 269—272
- [4] Hemminki K., Scelo G., Boffetta P., Mellekjær L., Tracey E., Andersen A., and al. Second primary malignancies in patients with male breast cancer *Br J Cancer* 2005 ; 92 : 1288-1292
- [5] Brenner H., Siegle S., Stegmaier C., Ziegler H. Second primary neoplasms following breast cancer in Saarland, Germany, 1968–1987 *Eur J Cancer* 1993 ; 29A : 1410-1414
- [6] Brown LM, Chen BE, Pfeiffer RM, et al. Risk of second non-hematological malignancies among 376,825 breast cancer survivors. *Breast Cancer Res Treat*. 2007;106:439–451
- [7] Antoine M. Qu'apporte l'immunohistochimie à la prise en charge du cancer bronchique ? *Rev Pneum Clin* 2007;63:183—92
- [8] Dacic S. Molecular diagnostic of lung carcinomas. *Arch Pathol Lab Med* 2011;135:622—9.
- [9] El Issami S, Saroukh F, Rahali J, Ben Rais N. Cancers primitifs multiples de la thyroïde et du côlon : à propos d'un cas et revue de littérature. *Med Nucl* 2012;36:633—6.
- [10] Shan Tan H, Tan M-H, Yew Chow K, Chay W, Lim W-Y. Reproductive factors and lung cancer risk among women in the Singapore Breast Cancer Screening Project. *Lung Cancer* 2015;90:499—508.
- [11] Prochazka M, Granath F, Ekblom A, Shields PG, Hall P. Lung cancer risks in women with previous breast cancer. *Eur J Cancer* 2002;38:1520—5.
- [12] Warren S, Gates O. Multiple primary malignant tumors; a survey of the literature and a statistical study. *Am J Cancer* 1932;16:1358—414.
- [13] Licciardello JT, Spitz MR, Hong WK. Multiple primary cancer in patients with cancer of the head and neck: second cancer of the head and neck, esophagus, and lung. *Int J Radiat Oncol Biol Phys* 1989;17:467—76.
- [14] Kilciksiz S, Gokce T, Baloglu A, Calli A, Kaynak C, Kilic B, et al. Characteristics of synchronous and metachronous type multiple primary neoplasms: a study of hospital-based cancer registry in Turkey. *Clin Genitourin Cancer* 2007;5:438—45.
- [15] Howe HL (ed). A review of the definition for multiple primary cancers in the United States. Workshop Proceedings from December 4–6, 2002, in Princeton, New Jersey. Springfield (IL): North American Association of Central Cancer Registries, May 2003.
- [16] Curtis RE, Freedman DM, Ron E, Ries LA, Hacker DG, Edwards BK, et al. New malignancies among cancer survivors: SEER cancer registries, 1973–2000. Bethesda, MD: National Cancer Institute; 2006.