

## Apport de l'électrophorèse des protéines sériques dans le diagnostic de la maladie de Gaucher: Etude de 8 cas diagnostiqués à l'Hôpital d'enfant Abderrahim Elharouchi, CHU Ibn Rochd Casablanca

### [ Contribution of serum protein electrophoresis in the diagnosis of Gaucher disease: Study of 8 cases diagnosed at Abderrahim Elharouchi Children's Hospital, CHU Ibn Rochd Casablanca ]

Morjan Asmaa<sup>1-2</sup>, I. Chahid<sup>2-3</sup>, S. Ferchichi<sup>4</sup>, N. Kamal<sup>1-2</sup>, and A. Abkari<sup>2-3</sup>

<sup>1</sup>Laboratoire de biochimie, CHU Ibn Rochd de Casablanca, Morocco

<sup>2</sup>Laboratoire d'Immunologie Clinique et d'Immuno-Allergie (LICIA), Faculté de Médecine et de Pharmacie, Université Hassan II, Casablanca, Morocco

<sup>3</sup>Unité de Neurologie Pédiatrique, Service de Pédiatrie III, Hôpital mère enfant Abderrahim Harouchi, CHU Ibn Rochd, Morocco

<sup>4</sup>Laboratoire biochimie hôpital Farhat Hached, Tunisia

---

Copyright © 2022 ISSR Journals. This is an open access article distributed under the **Creative Commons Attribution License**, which permits unrestricted use, distribution, and reproduction in any medium, provided the original work is properly cited.

**ABSTRACT:** Gaucher disease is an autosomal recessive genetic metabolic disorder due to an inherited disorder of metabolism, resulting from glucocerebrosidase deficiency, resulting in the deposition of glucocerebroside and its components. The clinical symptoms are different depending on the type of the disease, but it is usually hepatosplenomegaly or damage to the central nervous system.

Laboratory diagnosis can use routine analyzes such as ferritin, HDL, vitamin b12, folate, serum iron, but also specialized ones such as serum protein electrophoresis as well as immunofixation for the typing of immunoglobulins.

Through this work, we will shed light on the interest of serum protein electrophoresis in the biological orientation of the biology diagnosis of Gaucher disease, and this through case illustrations.

Confirmatory laboratory diagnosis is based on DNA analysis and / or enzymatic analysis of white blood cells, and by demonstrating a decrease in  $\beta$ -glucosidase activity...

**KEYWORDS:** Left-handed, electrophoresis, hepatomegaly, splenomegaly, enzymatic activity.

**RESUME:** La maladie de Gaucher est une affection métabolique génétique à transmission autosomique récessive due à un trouble héréditaire du métabolisme, résultant d'un déficit en glucocérébrosidase, entraînant le dépôt de glucocérébroside et de ses composants. La symptomatologie clinique est différente selon le type de la maladie mais il s'agit généralement d'une hépatosplénomégalie ou d'une atteinte du système nerveux central.

Le diagnostic biologique peut avoir recours à des analyses de routines telles que la Ferritine, HDL, vitamine b12, folates, le fer sérique mais aussi spécialisées telle l'électrophorèse des protéines sériques ainsi que l'immunofixation pour le typage des immunoglobulines.

A travers le présent travail, nous mettrons la lumière sur l'intérêt de l'électrophorèse des protéines sériques dans l'orientation biologique du diagnostic biologique de la maladie de Gaucher, et ceci par des illustrations de cas.

Le diagnostic biologique de confirmation repose sur l'analyse de l'ADN et/ou l'analyse enzymatique des globules blancs, et par la mise en évidence de la diminution de l'activité de la  $\beta$ -glucosidase....

**MOTS-CLEFS:** Gaucher, électrophorèse, hépatomégalie, splénomégalie, activité enzymatique.

## 1 INTRODUCTION

La maladie de Gaucher est une affection génétique à transmission autosomique récessive due à un déficit en une enzyme lysosomale, la  $\beta$ -glucocérébrosidase.

Les manifestations cliniques sont diverses, essentiellement hématologiques (splénomégalie, cytopénies...) et osseuses (ostéonécrose, ostéoporose).

Trois types de la maladie de Gaucher ont été décrits. (1), on trouve; le type I dans 95 %, le type II dans moins de 1 % et le type III dans moins de 5%.

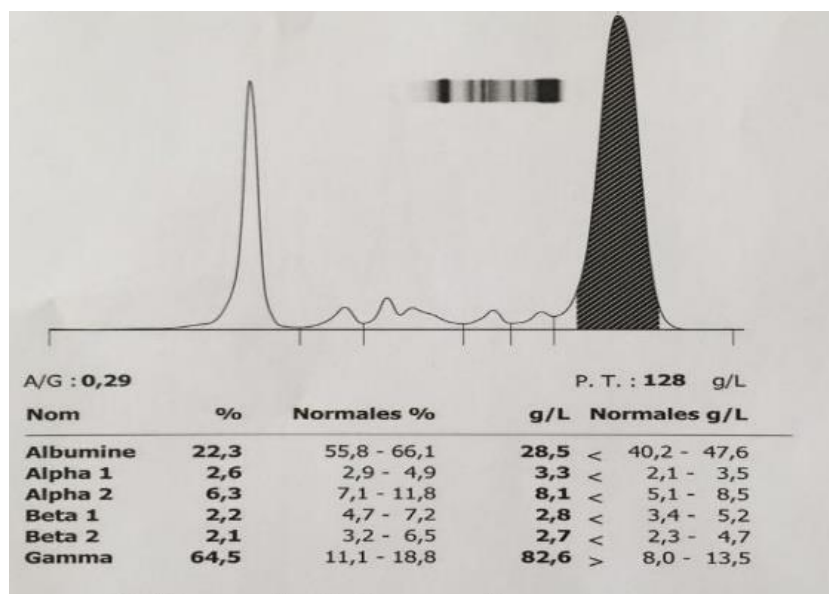
## 2 OBSERVATIONS

Nous rapportons dans ce travail une série de 8 patients diagnostiqués Gaucher type 1 à l'unité des maladies métaboliques de l'hôpital d'enfants Abderrahim el Harouchi du CHU Ibn Rochd de Casablanca. La tranche d'âge était incluse entre 2 et 19 ans.

Les huit patients ont présenté tous une hépatomégalie, une splénomégalie, une thrombopénie, une hyperferritinémie et une hyperprotidémie.

Chez tous les patients, l'électrophorèse des protéines sériques a objectivé systématiquement une augmentation polyclonale importante dans la zone des gammaglobulines et une bande étroite d'allure monoclonale migrant dans la zone des gammaglobulines chez un seul patient (incidence = 12.5 %).

L'électrophorèse des protéines sériques a été réalisée au service de biochimie, CHU Ibn Rochd de Casablanca par technique capillaire



**Fig. 1.** Patient 1: Hypergammaglobulinémie importante d'allure polyclonale associée à une hyperprotidémie et une hypoalbuminémie importante, à interpréter en fonction du contexte clinique et biologique

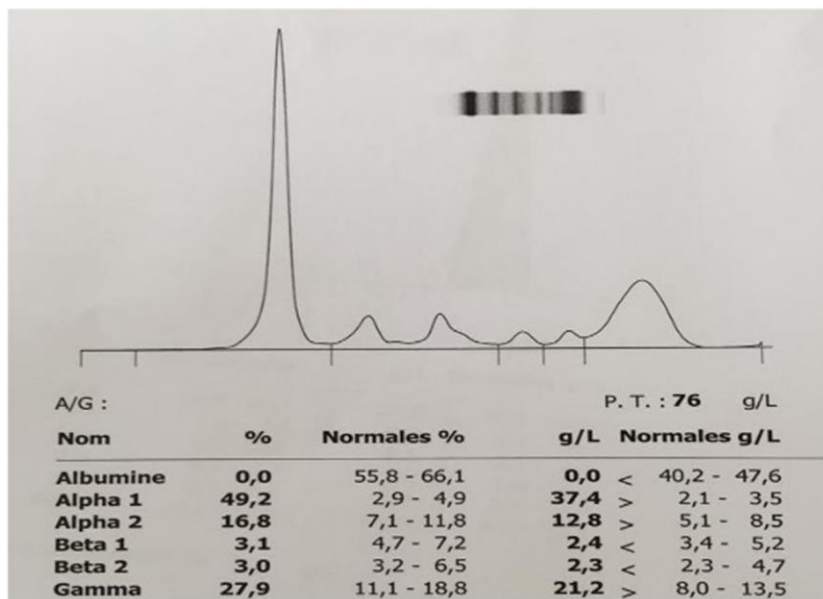


Fig. 2. Patient 2: Hypergammaglobulinémie importante d'allure polyclonale, à interpreter en fonction du contexte clinique et biologique

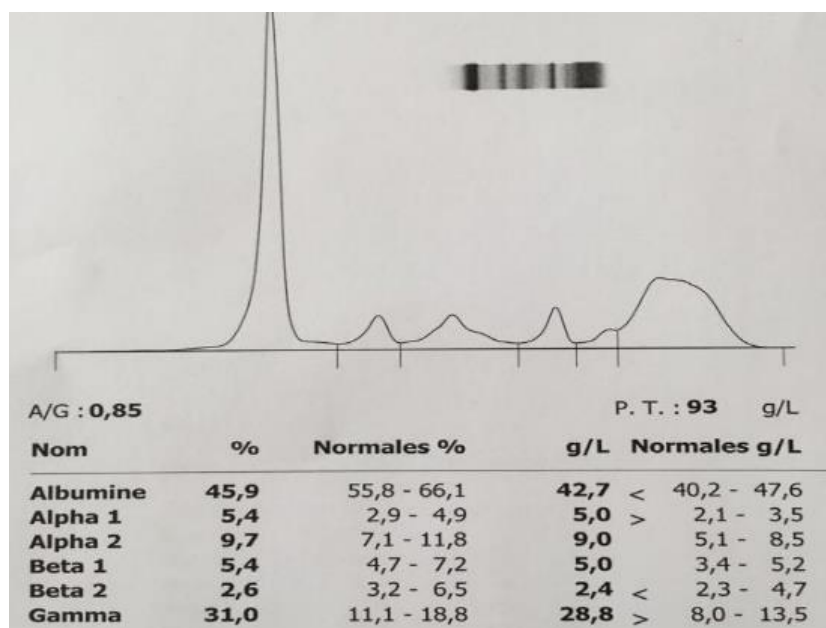


Fig. 3. Patient 3: Hypergammaglobulinémie importante d'allure polyclonale, à interpreter en fonction du contexte clinique et biologique

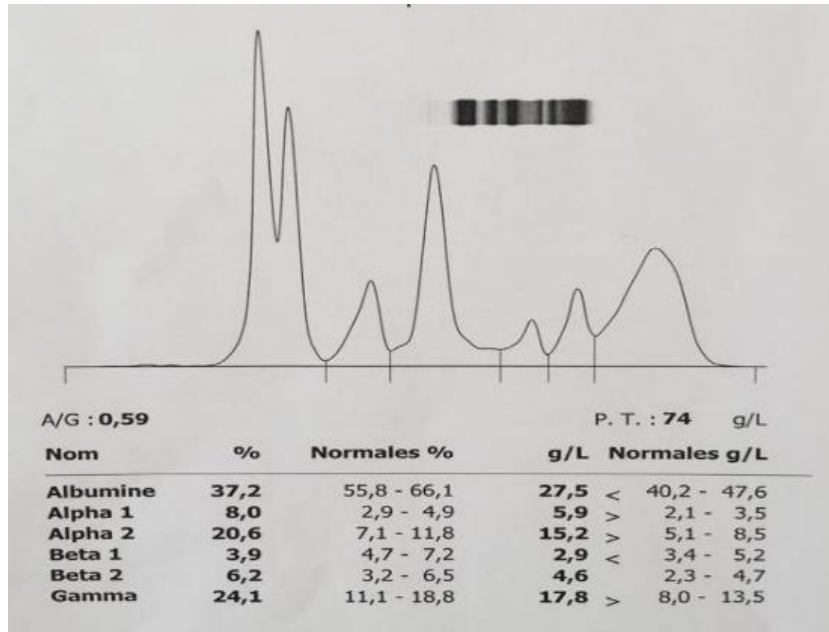


Fig. 4. Patient 4: Hypergammaglobulinémie modérée d'allure polyclonale, associée à un syndrome inflammatoire important, une bisalbuminémie et une hypoalbuminémie importante à interpréter en fonction du contexte clinique et biologique

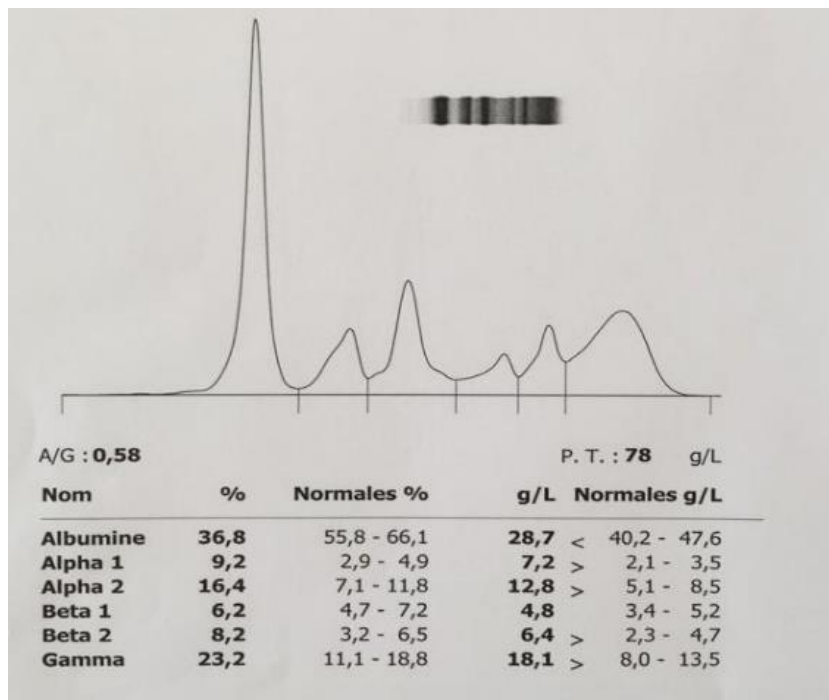


Fig. 5. Patient 5: Hypergammaglobulinémie modérée d'allure polyclonale, associée à un syndrome inflammatoire important, une augmentation modérée de la fraction beta-2Globulines et une hypoalbuminémie importante à interpréter en fonction du contexte clinique et biologique.

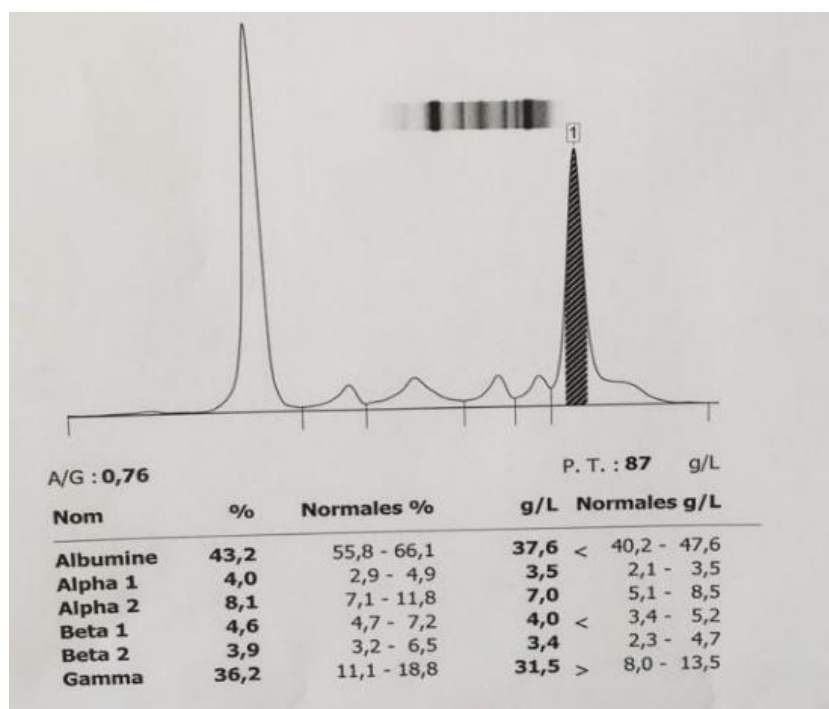


Fig. 6. Patient 6: Hypergammaglobulinémie importante d'allure polyclonale, à interpréter en fonction du contexte clinique et biologique

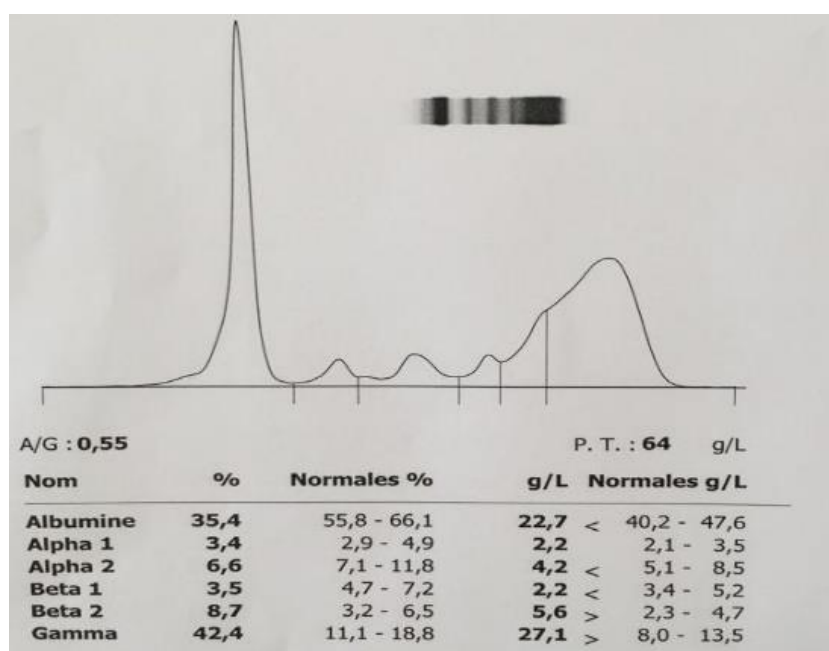


Fig. 7. Patient 7: Hypergammaglobulinémie modérée d'allure polyclonale, associée à une augmentation modérée de la fraction beta-2Globulines et une hypoalbuminémie importante à interpréter en fonction du contexte clinique et biologique.

Pour 6 patients, le diagnostic biologique de confirmation de la maladie de Gaucher était basé sur la mise en évidence de la diminution de l'activité de la  $\beta$ -Glucosidase par Spectrofluorimètre avec une calibration par le 4-méthylumbelliférone au Laboratoire biochimie hôpital Farhat Hached, Tunisie

Deux cas ont été diagnostiqués par la détermination de l'activité de la  $\beta$ -Glucosidase acide dans les leucocytes par fluorimétrie, les résultats étaient comme suivis:

Patient	$\beta$ -Glucosidase acide + H <sub>2</sub> O ( $\mu$ kat/kg de protéine)	$\beta$ -Glucosidase acide+AcTaurocholique ( $\mu$ kat/kg de protéine)	Hexosaminidase Totales ( $\mu$ kat/kg de protéine)	Rapport $\beta$ -Glucosidase acide+AcTaurocholique/ Hexosaminidase Totales $\times 100$
1	0.23	1.51	321	0.47
2	0.13	0.59	310	0.19

En comparaison au témoin du jour, l'activité de la  $\beta$ -Glucosidase acide dans les leucocytes était effondrée chez les deux malades ce qui est en faveur de la maladie de Gaucher. Le diagnostic a été confirmé par la détection de la présence des mutations hétérozygotes du gène GBA dans un centre de référence.

### 3 DISCUSSION

La maladie de Gaucher de type I est la forme la plus commune de la maladie. Cette forme n'affecte généralement pas le cerveau de l'individu ni la moelle épinière: la maladie de Gaucher non-neuropathique. Les symptômes qui y sont associés peuvent être bénins à sévères et peuvent apparaître tout au long de la vie du sujet (de l'enfance à l'âge adulte).

Les signes cliniques les plus significatifs sont: l'élargissement du foie et de la rate (hépto-splénomégalie), une déficience du taux de globules rouges (anémie), une tendance aux ecchymoses en conséquence d'une diminution de plaquettes circulantes (thrombocytopenie), des anomalies pulmonaires, des problèmes osseux (douleurs, fractures, etc.) ou encore de l'arthrite.

La maladie de Gaucher de type II et III sont des formes neuronopathiques dont le système nerveux central est affecté.

Au-delà des symptômes associés à la première forme de la maladie, des mouvements anormaux au niveau des yeux peuvent être significatifs, ou encore, des crises neurologiques ou des atteintes cérébrales peuvent être visibles.

Néanmoins, ce qui différencie le type 2 du type 3 est l'étendue de la maladie. En effet, les atteintes neurologiques associées au type 2 sont plus rapides que pour la troisième forme.

Les signes cliniques qui accompagnent cette maladie sont généralement la splénomégalie l'hépatomégalie et les anomalies biologiques.

La splénomégalie est souvent le premier point d'appel de cette pathologie. Elle est présente chez 87% des patients, peut atteindre 5 à 20 fois le volume normal, elle est asymptomatique ou responsable d'une distension abdominale douloureuse.

L'hypersplénisme entraîne une thrombopénie (épistaxis, gingivorragies, ecchymoses, hématomes) et une anémie modérée il peut se compliquer d'infarctus spléniques et des lésions de fibroses ou nodules peuvent apparaître.

L'hépatomégalie quant à elle, présente chez plus de 50% des malades, peut atteindre jusqu'à quatre fois le volume normal elle est homogène, souvent des lithiases biliaires sont visibles à l'échographie. Elle peut se compliquer de fibrose, cirrhose, voire d'une hypertension portale.

Les anomalies biologiques sont généralement représentées par une hyperferritinémie, de l'ordre de 500 à 2000  $\mu$ g/l, une sidérémie normale et un coefficient de saturation de la transferrine normale, une hypo-HDL et une diminution des folates ou de la vitamine B12.

Le diagnostic de certitude repose sur la mise en évidence d'une activité enzymatique déficitaire de la glucocérobrosidase (ou bêta glucosidase acide ou glucosylcéramidase) dont la valeur est inférieure à 20-25 %. cette mesure doit être réalisée dans un laboratoire spécialisé. Elle est habituellement réalisée dans le sang du patient ou dans le cadre d'un diagnostic prénatal, sur leucocytes totaux ou mieux sur cellules mononuclées, à l'aide de substrats synthétiques.

En cas de discordance clinico-biologique, il est nécessaire de réaliser une biopsie de peau pour culture de fibroblastes sur lesquels sera vérifiée l'activité de la glucocérobrosidase. (5)

Un exceptionnel déficit en saposine C doit être recherché par les laboratoires suscités quand l'activité enzymatique est normale et que la présentation clinique est évocatrice. (5)

Chez tous nos patients, l'électrophorèse des protéines sériques a objectivé systématiquement une augmentation polyclonale importante des gammaglobulines avec une bande étroite d'allure monoclonale migrant dans la zone des gammaglobulines chez un seul patient.

Plusieurs études ont montré la présence d'une incidence plus élevée de gammopathies monoclonales au cours de la maladie de Gaucher, et une surreprésentation des gammopathies monoclonales à IgA. Ce type d'immunoglobuline à localisation muqueuse préférentielle pose une question dans leur interaction avec les cellules pathologiques de Gaucher, d'où l'intérêt de l'électrophorèse des protéines sériques et de l'hypergammaglobulinémie comme critère biologique orientant le diagnostic de la maladie de Gaucher.

D'autres études ont confirmé l'existence au cours de la maladie de Gaucher plus d'auto-anticorps que dans la population générale, sans qu'il y ait cependant plus de maladies auto-immunes.

#### **4 CONCLUSION**

Cette étude nous a permis de mettre le point sur la place de l'électrophorèse des protéines sériques dans le diagnostic de la maladie de Gaucher, ainsi que sur l'intérêt de l'immunofixation pour le typage de l'immunoglobuline accompagnée.

L'incidence élevée d'Ig monoclonale chez cette population qui est de 12,5% par rapport à la population normale 1 % devrait faire poser la question sur la nécessité du suivi annuel du profil électrophorétique de ces patients.

#### **REFERENCES**

- [1] NIH. GENETICS HOME REFERENCE. 2016. Gaucher disease.  
[En ligne]. <https://ghr.nlm.nih.gov/condition/gaucher-disease>. (Consulté le 11.06.2016).
- [2] NIH. NATIONAL HUMAN GENOME RESEARCH INSTITUTE. 2012. Learning About Gaucher Disease.  
[En ligne]. <https://www.genome.gov/25521505/learning-about-gaucher-disease/>. (Consulté le 11.06.2016).
- [3] BELMATOUG. N., STIRNEMANN.J. 2012. Maladie de Gaucher.  
[En ligne]. [http://www.orpha.net/consor/cgi-bin/OC\\_Exp.php?Lng=FR&Expert=355](http://www.orpha.net/consor/cgi-bin/OC_Exp.php?Lng=FR&Expert=355). (Consulté le 11.06.2016).
- [4] BELMATOUG.N., CAUBEL.I., STIRNEMANN.J. 2004. La maladie de Gaucher.  
[En ligne]. <https://www.orpha.net/data/patho/FR/fr-gaucher.pdf>. (Consulté le 11.06.2016).
- [5] PNDS Maladie de Gaucher HAS / Service des affections de longue durée et accords conventionnels /Janvier 2007 16.
- [6] Stirnemann J et al. The French Gaucher'sdiseaseregistry: clinicalcharacteristics, complications and treatment of 562 patients. *Orphanet J Rare Dis.* 2012; 7: 77.
- [7] Kaplan P et al. The clinical and demographiccharacteristics of nonneuronopathic Gaucher disease in 887 children at diagnosis. *Arch PediatrAdolesc Med.* 2006; 160 (6): 603-8.
- [8] Charrow J et al. The Gaucher registry: demographics and diseasecharacteristics of 1698 patients with Gaucher disease. *Arch Intern Med.* 2000; 160 (18): 2835-43.
- [9] Pastores GM et al. Therapeutic goals in the treatment of Gaucher disease. *SeminHematol.* 2004; 41 (4 Suppl 5): 4-1.